Aus der Kgl. chirurgischen Klinik zu Breslau.
(Direktor: Geh. Med.-Rat Prof. Dr. Garrè.)

ZUR TECHNIK

DER

SCHÄDELPLASTIK.

INAUGURAL-DISSERTATION

DER HOHEN

MEDICINISCHEN FAKULTÄT DER KGL. UNIVERSITÄT BRESLAU

ZUR

ERLANGUNG DER DOKTORWÜRDE

IN DER

MEDICIN UND CHIRURGIE

VORGELEGT

VON

OSCAR SOHR,
PRAKT. ARZT AUS MARIENBURG W.-Pr.

TÜBINGEN
DRUCK VON H. LAUPP JR
1907.

Aus der Kgl. chirurgischen Klinik zu Breslau.
(Direktor: Geh. Med.-Rat Prof. Dr. Garrè.)

ZUR TECHNIK

DER

SCHÄDELPLASTIK.

INAUGURAL-DISSERTATION

DER HOHEN

MEDICINISCHEN FAKULTÄT DER KGL. UNIVERSITÄT BRESLAU

ZUR

ERLANGUNG DER DOKTORWÜRDE

IN DER

MEDICIN UND CHIRURGIE

VORGELEGT

VON

OSCAR SOHR,
PRAKT. ARZT AUS MARIENBURG W.-Pr.

TÜBINGEN
DRUCK VON H. LAUPP JR
1907.

Gedruckt mit Genehmigung der medicinischen Fakultät der Universität Breslau.

Referent: Prof. Dr. **Garrè.** Dekan: Prof. Dr. **v. Strümpell.**

Die Dissertation erscheint gleichzeitig als Abhandlung in den „Beiträgen zur klinischen Chirurgie“ Bd. LV Seite 465—483.

In seinem Werk über Hirnchirurgie führt Kocher aus, dass nicht so sehr die Eröffnung des Schädels als der Schluss desselben bedenklich sei. Selbst bei sehr weitgehenden Operationsdefekten des knöchernen Schädeldaches habe er niemals den geringsten Nachteil als Folge davon eintreten sehen. Er hält es sogar für sehr nützlich, dass der Mensch in diesem Defekt ein „Ventil" besitze, durch das Hirndruckschwankungen leichter ausgeglichen würden.

Gegenüber diesen Ausführungen ist zunächst zu berücksichtigen, das Knochendefekte des Schädeldaches sich gelegentlich spontan

*) In der vorliegenden Arbeit wird ein neues Verfahren der Schädelplastik beschrieben, das ich im Jahre 1895 zuerst angewandt habe. Eine fast gleiche Methode hat v. Hacker viele Jahre später (1903) publiciert, was Durante (Rom) veranlasst hat, seine wieder etwas andere, seit 1884 geübte Methode in der deutschen medicinischen Litteratur bekannt zu geben. In andern Publikationen über diesen Gegenstand haben sich unrichtige Anschauungen über die von den genannten Autoren geübte Technik eingeschlichen. Die vorliegende Arbeit giebt hierüber die nötige Klarstellung und teilt zugleich zum ersten Male genauer die von mir geübte Technik mit, die sich, wie die Krankengeschichten beweisen, im Laufe der Jahre erprobt hat.

Bonn, im Juni 1907. Garrè.

verkleinern und bei intakter Dura mit der Zeit völlig schliessen können. Auf diese Weise würde so wie so die Funktion des „Ventils“ sehr bald aufhören, wenn man angesichts der straffen bindegewebigen Narbe, die den Knochendefekt zu füllen pflegt, überhaupt von einem solchen sprechen will.

Dann aber darf man auch nicht die Gefahren übersehen, die einem solchen „offenen Kopfe“ drohen. Jedes Trauma, das den Schädel trifft, würde an einer Stelle, an der das Hirn nur durch die weichen Schädeldecken geschützt wäre, sehr leicht eine Hirnverletzung zur Folge haben, die ihrerseits wieder je nach dem Sitze zu Ausfallserscheinungen ja zum Tode führen kann. Zwar könnte ein solcher Schädeldefekt leicht durch eine Schutzkappe vor Insulten bewahrt werden, doch abgesehen von der Unbequemlichkeit, die das dauernde Tragen eines solchen Apparates mit sich bringt, schützt sie auch nicht vor anderen Folgen einer solchen Lücke. Bei der Heilung jedes Defektes, der nicht plastisch gedeckt ist, besteht, namentlich wenn auch die Dura mater verletzt war, die Gefahr einer Verwachsung der äusseren Narbe mit der Hirnoberfläche. Infolgedessen haben sich in vielen Fällen Reizungen der Hirnrinde gefunden, die sich in epileptischen Erscheinungen bemerkbar machten. Da vielfach solche Störungen durch Operation geheilt sind, so ist wohl die grosse Mehrzahl der Chirurgen heutzutage darin einig, dass im Falle eines Schädeldefektes, wenn irgend angängig, eine Plastik vorzunehmen sei.

Die ersten Versuche einer Schädelplastik sollen nach Wolff bis in das letzte Drittel des 17. Jahrhunderts zurückreichen. Während die Litteratur des 18. Jahrhunderts nichts über osteoplastische Operationen enthält, wurden im 19. Jahrhundert zahlreiche Versuche einer Knochendefektdeckung überhaupt und auch speciell am Schädel angestellt. Vielfach begnügte man sich damit, den Defekt einfach mechanisch zu schliessen, indem man versuchte, anorganisches Material an der Defektstelle zur Einheilung zu bringen. So verwandte man Gummi, Elfenbein, Metall, Gips, Celluloid etc., das in manchen Fällen, namentlich bei der fortschreitenden Vervollkommnung der Asepsis, einheilte. Doch konnte man auch vielfach bei diesen Fällen keinen Dauererfolg verzeichnen, denn die eingelegten Stücke waren und blieben Fremdkörper und bildeten als solche ein Punctum minoris resistentiae, an dem zufällig im Blute kreisende Bakterien Gelegenheit zur Ansiedelung fanden. Daher war auch eine sekundäre Eiterung und Elimination des Fremd-

körpers niemals ausgeschlossen. Zudem entspricht dieser rein mechanische Verschluss eines Schädeldefektes in keiner Weise den Anforderungen der modernen Chirurgie, die die möglichste Restitutio in integrum erstreben muss, nämlich den knöchernen Verschluss. Es kann daher die Heteroplastik nur dann als zulässig erachtet werden, wenn bei der Notwendigkeit des Verschlusses der Schädelkapsel dem Patienten eine tiefer eingreifende und mit grossem Blutverlust verbundene Operation nicht zugemutet werden kann.

Um den Anforderungen der Wissenschaft nachzukommen, sind dann Versuche gemacht worden, einen knöchernen Schädelverschluss herbeizuführen. Man griff zu Knochenmaterial, das auf irgend eine Weise präpariert war, und erhoffte damit den gewünschten Erfolg zu erzielen. So versuchte auf Senn's Vorschlag Kümmell decalcinierte Knochenstückchen in Defekte einzuheilen. In mehreren Fällen ist ihm dies gelungen, doch glaubt er selbst annehmen zu müssen, das diese Stückchen nur als Fremdkörper zur Einheilung gelangen.

Mertens, der auf Veranlassung v. Eiselsberg's diese Versuche nachprüfte, berichtet, dass zunächst v. Frey an der Hand einer Krankengeschichte nachgewiesen hat, dass der implantierte, decalcinierte Knochen zwar resorbiert, aber nicht durch neugebildeten ersetzt würde. Mertens hat dann selbst an Tierversuchen gezeigt, dass die durch die Implantation entkalkten Knochens erzielte Knochenneubildung nicht nur mangelhaft ist, sondern sogar hinter der im ungedeckten Defekt auftretenden zurückbleibt. Er erklärt dies dadurch, dass durch die schnelle Resorption des Implantatum der zur Knochenneubildung anregende Reiz zu früh erlischt, und führt diesen Misserfolg ferner auf den vollständigen Mangel an Kalksalzen zurück.

Bessere Erfolge haben dann Barth und Landerer mit ausgeglühtem Knochen erzielt. Es erfolgte infolge des Widerstandes gegen die Resorption und der Anwesenheit von Kalksalzen eine rege Knochenneubildung, die zu vollkommenem knöchernen Verschluss führte. Doch erwies sich der geglühte Knochen als zu brüchig, so dass der betreffende Patient noch sehr lange Zeit einer Schutzkappe bedurfte.

Die von einem guten Deckmaterial zu fordernden Eigenschaften, sichere Sterilisierbarkeit, Kalkgehalt und Widerstandsfähigkeit gegen mechanische Insulte wurden von Westermann im gekochten Knochen gefunden. Das Material kann unter Berücksichtigung der Wöl-

bung des zu ersetzenden Schädelstückes jeder beliebigen Leiche entnommen werden. Besonderen Wert legt Mertens aber darauf, dass die gekochte Knochenplatte möglichst fest eingefügt wird und der Kontakt möglichst eng an den Stellen des Defektrandes ist, an denen die Diploe den grössten Blutgehalt besitzt, so dass eine reichliche Blutzufuhr nach Lage der Gefässe garantiert ist. Denn eine schnelle „Verwachsung" von Fragment und Defektrand findet nur da statt, wo beide fest an einander liegen.

Inzwischen hatte man sich auch bemüht lebendes Knochengewebe in Schädeldefekte einzubringen und hatte dabei verschiedene Wege benutzt. Im Anschluss an die Reimplantation austrepanierter Knochenstücke wurde versucht, lebenden, frisch von anderen Körperstellen oder von Tieren entnommenen Knochen mit seinem Periost zur Defektdeckung zu verwenden. Doch sind von letzterem nur vereinzelte Fälle bekannt geworden, während man schon häufiger Periostknochenmaterial von anderen Körperstellen des Patienten selbst benutzte und zur Entnahme die Innenfläche der Tibia bevorzugte.

Neben dieser Einpflanzung von Tibiastücken, gekochten Knochensplittern und der Methode von Müller-König wurde, wie Franke mitteilt und auch Stieda bestätigt, mehrfach auch eine neue mit Erfolg angewandt. Es wurden beim Debridement völlig losgelöste Knochensplitter zunächst in warmer Borwasserlösung aufgehoben und später in den Defekt reimplantiert, wobei auch die innige Berührung oder Anpassung der implantierten Stücke mit dem Knochenwundrand als wichtig anerkannt wurde. Hierbei machte es keinen Unterschied, ob die Knochenstücke der Tabula interna oder externa angehörten. Die glatte Fläche der Plättchen kam auf die Dura zu liegen. Jede Blutung musste sorgfältig gestillt werden, damit die Knochenteilchen nicht aus ihrer Lage gerückt werden konnten. Ueber den eingepflanzten Knochenstückchen wurde die Haut vernäht. War eine genügende Deckung nicht zu erzielen, so mussten seitliche Entspannungsschnitte angelegt oder eine Plastik vorgenommen werden. Waren die entfernten Knochenstückchen zu sehr zertrümmert, so dass sie zur Bedeckung der Knochenlücke nicht ausreichten, so wurde an einem Knochenrande das Periost in grösserer Ausdehnung abgelöst und hierauf von der Tabula externa des unverletzten Knochenteiles flache Knochenplättchen mit dem Meissel abgehoben und diese in die Knochenlücke eingelagert.

Zwei Jahre später veröffentlichte Hoffmann im Princip ge-

genau dieselbe Methode, die er unabhängig von der Bramann'schen Klinik erfolgreich angewandt hatte. Er trägt vom Rande des Defektes nach Zurückschieben der weichen Teile inklusive des Periostes 1—4 qcm grosse streifenförmige Knochenplättchen mit dem geraden Meissel ab und tapeziert mit ihnen die früher aussen liegenden etwas konkaven Flächen nach innen legend den Defekt aus. Die Blutstillung braucht bei dem Verfahren im Gegensatz zur Bramann'schen Klinik keine ängstlich genaue zu sein, da das Blut zwischen den Lücken der Knochenplättchen herausdringen kann und ein Ausfüllen der Lücken mit demselben ja erwünscht ist. Ueber den implantierten Stückchen werden die Weichteile vorsichtig, damit die Plättchen sich nicht verschieben, herübergelagert und exakt vernäht.

Im Gegensatz zu diesen Einpflanzungen von Knochenstücken, die aus ihren bisherigen Verbindungen vollständig gelöst waren, versuchte man weiter lebenden Knochen einzuheilen, der durch Brücken mit lebendem Gewebe in Verbindung blieb.

Im Anschluss an die von Müller modificierte Methode der temporären Schädelresektion nach Wagner und Wolff benutzte König einen Müller'schen Lappen durch Verschiebung zur Deckung eines Knochendefektes. Der Lappen, der aus Haut, Periost und Tabula externa besteht, wird der Umgebung des Defektes entnommen und nach Drehung des Lappenstieles in den Defekt gebracht. Dieser kann unter Anfrischung der Knochenränder durch Bildung eines anderen gestielten Lappens freigelegt werden, der auf die nunmehr blossgelegte Diploe verlagert wird, so dass eine Lappenauswechselung erfolgt. Die Gründe zu den weiter gehenden Verbesserungsversuchen dieser Plastik liegen anscheinend in der ziemlich schwierigen Technik. Zunächst retrahieren sich bei der Bildung des Hautlappens die Weichteile so stark, dass die dazugehörige Knochenlamelle notgedrungen zu klein ausfällt und den entsprechenden Defekt nicht vollkommen verschliesst. Es wird dadurch entweder die Bildung eines weiteren Lappens notwendig oder der Schädelverschluss bleibt mangelhaft, was sich späterhin an der Stelle durch mehr oder minder ausgedehnte Pulsation verrät. Man ist daher gezwungen den Hautlappen mit Rücksicht auf die Weichteilretraktion stets grösser zu bilden als es der nebenan befindliche Defekt erfordern würde. Dies hat schon König bei der Angabe der Methode anerkannt. Ferner hat der Operateur infolge der dicken Weichteilbedeckung beim Abmeisseln keine Uebersicht über

den Ausfall der Stärke der Knochenlamelle. Bei besonders dünnen z. B. kindlichen Schädeln ist es infolge dessen nicht ausgeschlossen, dass er das ganze Schädeldach perforiert und so neue Defekte setzt.

Den Nachteil der geringen Uebersicht teilt diese Methode mit der von Wolff angegebenen, der sich folgendermassen äussert:

Es handelt sich darum, vollständig aus allen ihren knöchernen Verbindungen abgetrennte, aber breit am Periost und der Haut adhärent gebliebene Knochenstücke in der lockeren Verbindung zwischen Periost und Haut derart zu verschieben, dass das Knochenstück nebst seinem Periost zur Ausfüllung eines nahe benachbarten Knochendefektes benützt wird, während die Haut ganz oder nahezu ganz an ihrer ursprünglichen Stelle verbleibt. Es findet somit eine Knochentransplantation statt, ohne dass zugleich ein König'scher, ebenfalls zu transplantierender Hautlappen gebildet zu werden braucht. Diese Methode ist, abgesehen von der schon oben erwähnten geringen Uebersicht über das Operationsfeld, nur zur Deckung ganz geringer Defekte geeignet, da die Verschieblichkeit zwischen dem Knochen und den ihn bedeckenden Weichteilen doch eine äusserst begrenzte ist.

Sehr ähnlich der von Müller angegebenen Methode zur temporären Schädelresektion, die später zur Defektdeckung verwendet wurde, stellt sich die von Durante geübte Lappenbildung dar. Biagi beschreibt sie folgendermassen: Die Durchschneidung der weichen Teile wird entweder halbkreisförmig mit der Basis unten ausgeführt oder vermittelst eines längeren Hautschnittes und zweier kürzerer perpendikulärer, die mit ihrem Mittelpunkte auf den Enden des ersteren stehen, so dass zwei rechtwinklige Lappen gebildet werden. Diese Schnitte dringen überall bis auf den Knochen. Nachdem so der Lappen vorgezeichnet und für die Blutstillung gesorgt ist, wird der Knochen vermittelst eines Raspatoriums bis zu einem gewissen Grade von den ihn umgebenden weichen Teilen befreit und darauf mit einem feinen Hohlmeissel die Linie der Knochensektion gezogen, parallel mit dem Rande der weichen Teile. Nach Vollendung dieses ersten Operationsaktes befreit man mit einem gewöhnlichen Mac-Ewen'schen Meissel einen kleinen am Periost hängenden Knochensplitter der äusseren Hüllenschicht. Es ist von Bedeutung, den Meissel so zu halten, dass er soweit als möglich die Richtung einer Tangente zur Oberfläche nimmt, indem man so oberflächlich als möglich kleine Schläge ausführt und zugleich den Meissel nach jedem Schlage leise aufhebt. So erhält man einen

Lappen so gross man will, der sehr beweglich und leicht verschiebbar ist. Ist man an diesem Punkte angelangt, so handelt es sich nur darum, den Schädeldefekt so weit und gross wie den Lappen der weichen Teile zu machen, was auf einmal entweder mit dem Hohlmeissel oder mit der Zange von Montenovesi ausgeführt wird.

Durante legt, wie Biagi hervorhebt, nur auf das Reizungsvermögen des Knochens und seine Funktion als einfaches Modell für die künftige Knochenneubildung Gewicht, so dass es sich schliesslich nur um passive, zur Absorption bestimmte Modelle handelt.

Aus der Schilderung der Technik geht ferner deutlich hervor, dass Durante's Lappen aus Haut und Periost mit daranhängenden Teilen der Tabula externa besteht, und nicht, wie von Sultan und Borchard angenommen wurde, nur aus Periost und Externasplittern.

Zum Vergleich sei die von Sultan angewandte Plastik hier wiedergegeben: Es handelt sich um einen von der Eisenbahn überfahrenen Bahnarbeiter, der u. a. eine grosse Schädelwunde aufweist. Nach Umschneidung der Schädelwunde wird die Impression ausgiebig freigelegt durch einen senkrecht auf die Mitte der Wunde gesetzten Querschnitt. Es erfolgt Debridement, und dann wird zur primären Deckung geschritten. Deshalb wird links neben dem Defekt ein nach unten gestielter Periostknochenlappen, der nur die Tabula externa enthält, gebildet und über den Defekt geschoben. Die Knochenlamelle war nur ein bis zwei mm dick und brach an mehreren Stellen ein, behielt aber überall ihren Zusammenhang am Periost. Fixierung über dem Defekt durch einige Periost-Catgutnähte. Vollständige Naht der Schädelhaut darüber.

Es fällt auf, dass Sultan angiebt, nach der Durante'schen Methode operiert zu haben. Denn einmal hätte er die Arbeit Bunge's kennen müssen, die bereits 2 Jahre vor seiner erschienen war, und in der dieser die von Herrn Geheimrat Garrè angewandte Methode klargelegt hat. Weiter dürfte sie ihm auch nicht ganz unbekannt gewesen sein, da er ca. ein Jahr lang Assistenzarzt an der Garrè'schen Klinik war. Ich komme auf diese Methode noch näher zurück.

Wesentlich vereinfacht wird die Technik der Schädelplastik, wenn man nach Zurückpräparieren der Haut mit der Aponeurose die Lappenbildung auf Periost und Tabula externa beschränkt, wie es v. Hacker vorgeschlagen und Lyssenkow noch früher bereits versucht hat. Dieser meisselte zum Verschlusse der Glabellaröffnung einer sincipitalen Encephalocele das dazu erforderliche Knochenstück

aus dem seitlichen äusseren Abschnitte des Frontale, da wo der Margo supraorbitalis in den Processus jugalis übergeht, ab, liess es mit einem schmalen, bis an den zu deckenden Defekt reichenden Perioststreifen, an dessen distalem Ende es sass, in Verbindung und klappte das Periost so um, dass die Wundfläche des Knochenstückchens nach aussen gerichtet war, dergestalt es in das Loch der Glabella bringend.

v. Bergmann hält das Verfahren für zu kompliciert und die Gefahr der Nekrose des nur von einem schmalen und noch dazu geknickten Periostbande ernährten Knochenfragmentes für zu gross. v. Hacker schlug neben diesem Verfahren, das er selbst auch praktisch mit Erfolg ausführte, weiter vor, von einem gestielten Periostknochenlappen die mitgenommene Knochenschale mittelst der Periostbrücke seitlich zu verschieben, wie es bei der Müller-König'schen Methode mit dem Hautperiostknochenlappen geschieht.

In dieser Weise hat Borchard nach dem v. Hacker'schen Vorschlage in 12 Fällen operiert und einen vollen Erfolg erzielt. Doch schon vor v. Hacker's Veröffentlichung hat Herr Geheimrat Garrè diese Methode selbständig ausgeführt und seitdem mehrfach wiederholt, so dass jetzt die Resultate einer Reihe von Jahren vorliegen.

Zur Klarlegung der Technik lasse ich zunächst die Krankengeschichten folgen.

1. Aus der Rostocker Klinik (G. R. Garrè).

14j. Schüler, aufgen. am 19. VII. 94. Pat. fiel vom Boden der Scheune ins Fach mit dem Kopf voran auf einen eisernen Haken. Nach Anlegung des ersten Verbandes der Klinik überwiesen, daselbst Debridement. Ueberhäutung der Wunde. — Am 13. V. 95 Wiederaufnahme zur Deckung des knöchernen Defektes. Derselbe hat eine Ausdehnung von 2,2—2,5 cm.

20. V. Schädelplastik in Narkose: Die alte Narbe wird in ganzer Ausdehnung gespalten bis auf die dem Periost entsprechende lockere Schicht, welche die Dura überzieht, und von dem Schnitt an durch seitliche Unterminierung die Haut zurückgeschoben, soweit über die Grenzen des Defektes hinaus, als jeder Hälfte desselben entspricht. Alsdann wird der Defekt umschnitten und durch Abmeisseln seines Randes mit dem Hohlmeissel angefrischt. Er ist völlig rund. Alsdann wird beiderseits mit flachen, in der Diploe geführten Meisselschlägen nach entsprechender Umschneidung ein Periostknochenläppchen abgelöst, länglich mit oberer Basis. Die Ablösung gelingt nicht überall vollkommen, indem mehrere Knochenplättchen einbrechen, andere sich ganz ablösen. Besonders ist

das rechts der Fall. Die Läppchen werden über den Defekt gelegt und mit einigen Catgutnähten fixiert. Beim Meisseln wird links direkt in der Mittellinie ein ziemlich grosses Emissarium eröffnet. Die Blutung ist stark, wird gestillt, indem ein aus einem der gelösten Knochenstückchen geschnittener Zapfen eingehämmert wird. Ein Knochenplättchen von fast 1 qcm wird lose auf den Defekt (linker Rand) resp. unter das Periost gelegt. Die Haut wird mit Seide vernäht. Druckverband.

22. V. Augenlider ödematös, etwas Schmerzen in der Stirn. Kein Fieber. Die Wunde wird im unteren Teil etwas geöffnet und wenig blutiges Serum fliesst aus. Feuchter Verband. — 24. V. Schwellung verschwunden. Fäden entfernt. Wunde p. pr. verheilt. — 30. V. An Stelle des Knochendefektes fühlt man jetzt eine leichte Verdickung, die nur in ihrer Mitte auf einem Raum, welchen die Fingerkuppe gerade einnimmt, weich ist und pulsiert. Pat. entlassen. — 6. VI. Pat. stellt sich vor. Der ganze Defekt ist mit einer leicht federnden, verschieden dicken, harten Platte bedeckt. Keine Pulsation. Eine weiche Stelle nur noch am unteren Rande ca. erbsengross.

2. Aus der Privatklinik des Herrn Geheimrat Garrè-Königsberg.

24j. Leutnant. Am 2. III. 01 Schuss mit dem Pfropfen einer Patrone aus einem Jagdgewehr aus ca. $1^1/_2$ m Entfernung gegen die linke Stirnseite. Bei aseptischem Verband 3 Wochen lang Wohlbefinden. Dann Fieber und Bewusstseinsstörungen, sowie Entleerung von Eiter aus der Wunde. Debridement. Heilung der Wunde per granulationem. Defekt etwa 1 Markstück gross.

12. V. 03. Deckung des Defektes durch einen subaponeurotisch verschobenen Periostknochenlappen vom Stirnbein. Excision der Narbe, Emporheben der Haut und Galea nach Anlegen zweier nach der Haargrenze zu divergierender Schnitte. Anfrischen der Defekträndер. Dura verdickt. Beim Anfrischen der Defekträndер mit Raspatorium und Meissel wird die Dura in Ausdehnung von etwa 1 mm eröffnet, es entleert sich pulsatorisch etwas Liquor cerebrospinalis. Entnahme des Periostknochenlappens vom äusseren oberen Teile des Stirnbeines. Exakte Periostnaht an den Rändern des verschobenen Lappens. Vollständige Bedeckung desselben durch Verschiebung der durch die Hilfshautschnitte gebildeten Hautlappen.

Reaktionsloser Verlauf. Am 2. Tage Entleerung eines kleinen unter dem Lappen angesammelten Hämatoms. Lappen hebt sich nach 6 Tagen nicht mehr pulsatorisch.

3. Aus der Kgl. chirurg. Klinik zu Königsberg (G. R. Garrè).

Gustav V., 4 J. Der Knabe ist beim Spielen gefallen und hat sich dabei eine Kopfverletzung zugezogen. Am 16. XI. 01 Debridement. Heilung der Wunde per granulationem. In etwa Thalergrösse sieht und fühlt man deutliche Pulsationen. Allgemeinbefinden dauernd gut. Nach

Vernarbung der Wunde Deckung des Knochendefektes.

2. XII. 01 Operation (G. R. Garrè): Uebliche Vorbereitung. Narkose mit B.M. Es wird ein breitbasiger Lappenschnitt durch die Kopfschwarte in der Weise angelegt, dass in die Basis desselben der Defekt zu liegen kommt, der nach Zurückpräparieren des Lappens zu Tage tritt. Der Defekt ist annähernd kreisrund, der Rand ist scharf und dünn. Nun wird oberhalb des Defektes ein gestielter Lappen mit dem Meissel gebildet, der aus Periost und oberflächlicher Knochenlage besteht; derselbe kann so verschoben werden, dass der Defekt durch ihn gedeckt wird. Der Rand des Defektes wird vorher mit dem Meissel angefrischt. Nach Verschiebung des Periostknochenlappens über den Defekt und Fixation desselben durch eine Periostnaht wird der Hautlappen zurückgelegt und die Hautwunde durch Seidenknopfnähte geschlossen. Verband mit Schutzkappe.

Reaktionsloser Verlauf bis auf eine geringe Temperatursteigerung infolge Varizellen. Bei der Entlassung des Pat. aus der Klinik ist die Hautnarbe fest, nicht druckempfindlich. Der Knochenlappen völlig eingeheilt, und der Defekt dadurch vollständig gedeckt. Pulsation ist nicht zu sehen noch zu fühlen. — Nachuntersuchung am 6. IX. 05. Ziemlich blasse Narbe. Pulsation weder sicht- noch fühlbar. Kein tastbarer Defekt im Knochen. Der Rand des Ersatzlappens ist durch deutlich fühlbare periostale Wucherung kenntlich. Die Hautnarbe zeigt mässige Verschieblichkeit. Das kosmetische Resultat ist sehr gut.

4. Aus der Kgl. chirurg. Klinik zu Königsberg (G. R. Garrè).

Isaak H., 13 J. Pat. wurde im Alter von 9 Monaten von seiner Mutter auf die Erde fallen gelassen. Er fiel dabei auf den Hinterkopf. Seit der Zeit liess sich an der betreffenden Stelle ein Loch im Schädel fühlen, das nicht wieder geheilt ist. Die Untersuchung des intelligenten, kräftig entwickelten Knaben ergiebt unterhalb der Schädelhöhe einen etwas auf das linke Scheitelbein übergreifenden Defekt des oberen Teiles des Hinterhauptbeines. Der quergestellte Defekt hat eine Länge von 10 cm, eine Breite von 4 cm. Die Ränder des Defektes sind glatt und abgerundet, der Defektboden ist weich, pulsiert deutlich. Druck auf den Defektboden ist nicht schmerzhaft.

21. IV. 02 Operation: Nach Rasieren des Kopfes gründlichste Desinfektion. Operation in halber Bauchlage mit auf die Brust gebeugtem Kopf. Bildung eines Hautlappens mit der Basis nach dem Nacken zu. Hufeisenförmige Umschneidung und Abpräparierung desselben, was über dem Defekt stumpf geschieht. Nach Freilegung der Ränder des Defektes erweist sich dieser von der Grösse 4 : 10 cm. Durch die Dura, die an den Rändern mit dem äusseren Schädelperiost verwachsen ist, deutliche Pulsation. Die Ränder werden so weit als möglich nach innen zu frei gemacht. Dann mit feinem Meissel Anfrischung längs des Defektrandes,

wobei sich an der unteren Cirkumferenz eine zweimalige Perforation nicht vermeiden lässt. Ausfliessen einer geringen Menge Liquor cerebrospinalis. Tamponade der angefrischten Partien und an der den Liquor entleerenden Perforationsstellen. Genau passend wird die Defektgrösse in einer Kautschukplatte nachgeschnitten. Um an dem links neben dem Defekt gelegenen Knochen Material zum Lappen zu gewinnen, muss der Hautschnitt nach links verlängert werden. Es wird nach dem Gummimodell die Grösse des Lappens vorgeschnitten, der Stiel nach rechts oben gelegt. Mit flachem gradem Meissel wird die oberste Lamelle mit Periost zusammenhängend abgeschlagen. Die abgestemmte Knochenplatte hat eine Dicke von 1—2 mm. Die Blutung von der Diploe ist mässig, steht auf Tamponade. Beim Drehen des Lappens knickt er etwas ein im unteren Teil. Nach Hinüberlegen auf den Defekt wird der Rand des Periosts mit einigen Seidenknopfnähten mit der Umgebung befestigt. Hautnaht Drain, Verband.

Fieberfreie Heilung der Wunde, Narbe vollkommen fest und trocken, Knochendeckel fest, noch gerade etwas eindrückbar. Pat. vollkommen fieberfrei.

Wiederaufgenommen 16. XI. 05.

Nach der Entlassung aus der Klinik war Pat. $2^1/_2$ Jahre ohne Beschwerden. Er besuchte regelmässig die Schule, lernte gut, las sehr viel, ohne je Kopfschmerzen oder Krämpfe zu bekommen. August dieses Jahres (vor $2^1/_2$ Monaten) kam Pat. nach Orel auf das Gymnasium. Als er zwei Wochen später nach einem Besuche bei seinen Eltern zurückkehrte, bekam er im Wagen einen epileptischen Anfall, den ersten nach der Operation. 5 Tage darauf Anfall in der Schule zwischen zwei Unterrichtsstunden. Pat. wird nach dem Anfall nach Hause gebracht, wo er nach ca. 4 Tagen einen 3. Anfall im Bett bekam. 4. Anfall nach einer Woche, als Pat. zu Stuhl ging. Pat. kehrte darauf zu seinen Eltern zurück, wo er sehr vorsichtig war und $1^1/_2$ Monate anfallsfrei blieb. 5. und letzter Anfall vor 9 Tagen, als Pat., nachdem er kurz vorher eine schwere Kiste getragen hatte, lesend am Tische sass.

Die Anfälle sind angeblich gleichartig, nicht wesentlich verschieden von den früheren grossen. Eingeleitet werden sie dadurch, dass das linke Auge und der linke Mundwinkel nach links gezogen werden, dann dreht sich der Kopf nach links hinüber unter auffallend starker Rötung des ganzen Gesichtes, dann verliert Pat. das Bewusstsein und fällt zu Boden. Es treten Schüttelkrämpfe in beiden Armen und Beinen auf, auf beiden Seiten gleichmässig. Während der Krämpfe ist das Gesicht stark gerötet, auf den Lippen steht Schaum, die Atmung ist tief, röchelnd, die Augen sind geschlossen. Ob die Hände geballt sind, ist nicht beobachtet worden. Kein Abgang von Stuhl und Urin, nie Erbrechen. Einmal schlug Pat. beim Zusammenstürzen mit dem Kinn auf eine Tischkante, wobei er sich die Zunge mit den Zähnen verletzte. Dauer der

Anfälle 2 Minuten, dann fällt Pat. ohne die Augen wieder zu öffnen in tiefen Schlaf von 4—5 Stunden Dauer. Wird er geweckt, so ist er völlig bei Bewusstsein. Er klagt über Kopfschmerzen und wirres Gefühl im Kopfe, erinnert sich zunächst nicht an die Zeit unmittelbar vor dem Anfall. Einige Male fehlte ihm auch die Erinnerung an Ereignisse des vorhergehenden Tages. Nach dem 1. Anfall wurde vom Arzt Brom verordnet, das Pat. seither genommen hat.

Status: Grosser, sehr kräftig gebauter Pat. mit gut entwickelter Muskulatur und mässigem Fettpolster. Guter Ernährungszustand. Im Gesicht, auf Brust, Rücken und Oberarmen zahlreiche Aknepusteln und vereinzelte Furunkel, solche auch am Hinterkopf. Am rechten Hinterkopf eine bogenförmige Narbe, mit der noch eine nach links gehende Narbe zusammenhängt. In dem von dieser Narbe begrenzten Gebiete zahlreiche Unebenheiten der Schädeloberfläche. An zwei Stellen, zu beiden Seiten der Narbe, etwas lateral von der Mittellinie, besteht ziemlich starke Druckempfindlichkeit. Bei der Palpation fühlt man an der Stelle einen kleinen Defekt im Knochen. Keine Pulsation fühlbar. Drucksymptome nicht auslösbar.

Lungen o. B. Puls regelmässig, mässig voll, Frequenz im Liegen mit etwas erhöhtem Kopf 58, in Rückenlage 60, im Sitzen 64, im Stehen 80. — Urin ohne Eiweiss und Zucker. Sensorium frei, Intelligenz gut, Sprache o. B. Augenhintergrund beiderseits normal. Gesichtsfeld rechts im Ganzen für Weiss sehr wenig eingeengt, für Farben starke nasale Einengung. Centrales Scotom für Rot 20° horizontal, 10° vertikal. Durchmesser für Weiss ca. $8^{0} \times 8^{0}$. Pat. fixiert ca. 10 nasalwärts von der Augenachse (Dr. Pick). Pupillenreaktion prompt, keinerlei sonstige Störungen seitens der Hirnnerven. Motilität überall normal. Kein Romberg, keine Ataxie, keine Sensibilitätsstörung. Reflexe lebhaft, Patellarreflexe gesteigert. Keine Blasen- und Mastdarmstörungen.

18. XI. Verlegung in die medicinische Klinik zur Beobachtung.

24. XI. Wiederaufnahme. Pat. hat gestern Abend um 10 Uhr einen Anfall gehabt, der im Krankenblatt der medicinischen Klinik folgendermassen beschrieben ist: Sein Beobachter erwachte von einem trommelartigen Geräusch und sah den Pat. neben dem Bette liegen. Pat. schlug mit den Fäusten auf den Boden, atmete schwer und tief und hatte Schaum vor dem Munde. Nach ca. 1 Minute war der Anfall vorüber. Pat. lag ruhig mit geschlossenen Augen da und wurde in sein Bett gelegt, wo er weiter schlief. Während des Anfalles reagierten die Pupillen. Pat. hat von dem Anfall nichts gemerkt. Heute früh war am Pat. nichts Auffallendes zu finden. Grössere Kontusionsverletzungen sind nicht vorhanden. Sensibilität und Reflexe unverändert, keine Motilitätsstörung. — 29. XI. Am Vormittag ganz kurzdauernder epileptischer Anfall, der nicht beobachtet ist.

Operation (Dr. Bunge): Ruhige Billroth-Narkose. Schnitt in der

alten Narbe. Der Hautlappen wird nach unten gestielt gebildet. Um an den Defekt gut heranzukommen, muss der äussere Schnitt aussenseits nach unten verlängert werden. Es findet sich jetzt eine gut Markstück grosse Lücke im Knochen, die mit derbem Gewebe ausgefüllt ist. Die Ränder werden mit dem Meissel angefrischt, ein Periostknochenlappen (Tabula externa) von entsprechender Grösse lateral oben vom Defekt abgemeisselt, durch einen Perioststiel im Zusammenhang mit dem übrigen gelassen und nach unten medial auf den Defekt gebracht. Es entsteht jedoch hierbei an der lateralen Grenze der Entnahmestelle ein kleiner Knochendefekt (Grenze des früheren Knochenlappens), aus dem etwas Liquor cerebrospinalis fliesst. Dieser kleine Spalt ist mit einem oberhalb geschnittenen, nach unten gedrehten Perioststreifen gedeckt, der Periostknochenlappen auf dem Defekt durch Seidennähte fixiert. Blutstillung. Hautnaht. Verband mit Pappdeckel und Stärkebinde.

12. XII. Absolut reaktionsloser Verlauf. Keine Anfälle seit der Operation. I. Verbandwechsel. Wunde p. pr. intent. Entfernung der Nähte. — 18. XII. Knochen fest, nirgends noch eine Lücke fühlbar. Keine Pulsation. Beklopfen des Operationsterrains nicht schmerzhaft. Pat. verlässt das Bett. — 21. XII. Keine Anfälle. Wohlbefinden. Wunde fest vernarbt. Geheilt entlassen.

5. Aus der Kgl. chirurg. Klinik zu Königsberg (G. R. Garrè).

Ida M., 10 J. Wurf mit einem Eisstück aus 3—4 m Entfernung gegen die rechte Stirngegend. An der rechten Frontalgegend befindet sich eine etwa 2 cm lange klaffende Quetschwunde, in deren Tiefe man den Schädelknochen sieht. Derselbe zeigt mehrere radienförmig nach einem Punkte hinziehende Sprünge. Die dadurch gebildeten Knochenfragmente sind in die Tiefe gedrückt, wodurch in der Mitte ein etwa 1 cm im Durchmesser haltender Knochendefekt entstanden ist. 10. XII. 02. Debridement. Tamponade. 16. XII. 02. Die aufbewahrten ausgekochten Knochenstücke werden in den pulsierenden Schädeldefekt gelegt und hierauf die Haut mit den bei der Operation provisorisch angelegten Nähten darüber geschlossen. Schutzkappe. — Die Knochenstücke müssen nach wenigen Tagen wegen starker Sekretion entfernt werden. Heilung der Wunde per granulationem. — 24. VI. 03. Pat. kommt zur Deckung des Defektes.

3. VII. 03. Operation (G. R. Prof. Garrè): Asepsis, Chloroformnarkose. Spalten der alten Narbe; im unteren Wundwinkel wird ein neuer nach links im Winkel von 65° abgehender zweiter Schnitt durch die weiche Schädeldecke geführt. Die Länge dieses Schnittes beträgt 3 cm. Freilegung des knöchernen Defektes. Derselbe hat ungefähr die Grösse eines Markstückes und besitzt eine länglich unregelmässige Form; die Ausdehnung beträgt ungefähr $12^1/_2$ u. $1^3/_4$ cm. Der Knochenrand ist glatt, keine Zacken an ihm. Die zu Tage liegende Dura ist verdickt,

medial fest, lateral lockerer mit dem Knochen verbunden. Anfrischung des Defektes mit schmalem Hohlmeissel. Umschneidung eines gleichgrossen Stückes in der Nähe (Schädelperiost), Abhebelung desselben mitsamt einer sehr dünnen, nur die Corticalis externa enthaltenden Knochenlamelle. Das Periost sitzt jedoch so locker auf, dass es nicht gelingt, den Zusammenhang mit der darunter liegenden Tubula externa zu wahren. Geringe Blutung aus der Diploe, die auf Tamponade steht. Herüberlegen des Lappens, der einen Stiel nach oben zu hatte, auf den Defekt; Herüberziehen des gelockerten Periostes auf den nunmehr knöchern gedeckten Defekt; 5 Nähte, die das herübergezogene Periost mit dem in der Nachbarschaft vereinigen. Stillung der Blutung aus den weichen Schädeldecken. Hautknopfnähte mit Seide. Verband mit Schutzkappe.

Reaktionslose Heilung. Defekt völlig gedeckt. Keine Pulsation mehr, keine Schmerzen. Sehr geringe periostale Wucherung. — 25. IX. 1905: Nachuntersuchung: Blasse Hautnarbe. Nirgends Pulsation. Geringe periostale Wucherung. An der Stelle des ehemaligen Defektes fühlt man eine geringe Abflachung gegenüber der Umgebung. Gutes kosmetisches Resultat.

In Folgendem teile ich einen Fall mit, bei dem dieselbe Methode der Schädeldeckung projektiert war. Beim Meisseln löste sich jedoch die Lamelle vom Periost ab und krümmte sich. Die Modifikation der Methode hat sich infolge dieser kleinen Komplikation von selbst ergeben.

6. Aus der Kgl. chirurg. Klinik zu Königsberg (G. R. Garrè).

Fritz J., 5 J. Kopfverletzung durch Hufschlag. 7. IX. 03 Debridement. Heilung per granulationem.

Wiederaufnahme zur Deckung des Knochendefektes am 3. VI. 04. In der Gegend des linken Tuber parietale eine kreuzförmige breite Narbe, die deutlich pulsiert. Sie verläuft der Länge nach vom Tuber abwärts bis fast an die obere Begrenzung des Processus mastoideus, in der Breite ist sie von geringerer Ausdehnung. Ihr entspricht ein tastbarer Knochendefekt von annähernd ovaler Gestalt, dessen Längendurchmesser $4^1/_2$ cm, dessen Querdurchmesser 3 cm beträgt.

16. VI. 04 Operation (G. R. Garrè): Ruhige Chloroformnarkose. Halbkreisförmiger Lappenschnitt von etwa 12 cm Durchmesser wird in der Weise um den Defekt geführt, dass der Schnitt vorn kaum 1 cm, hinten fast 3 Querfinger breit vom Defektrande entfernt ist. Der hierdurch umschnittene Lappen, dessen Basis unten parallel der Schädelbasis liegt, wird exakt von Periost und von der Schwiele im Bereich des Defektes abpräpariert. Hierbei wird eine etwa linsengrosse Stelle der Dura eröffnet, und es entleert sich klarer Liquor in mässiger Menge. Der Lappen wird nach unten geschlagen. Bei dieser Präparation fällt auf,

dass der Defekt heute auffallend gespannt und stark vorgewölbt ist, ebenso ist die Blutung auffällig diffus und stark, sodass Pat. ziemlich viel Blut verliert. Am Defektrande werden die Narbenmassen in der ganzen Ausdehnung des Defektes durch einen seichten Schnitt von Knochen abgelöst. Ein Raspatorium kann überall unter den Knochenrand geschoben werden, Anfrischung des Knochens durch Abtragung eines millimeterbreiten Randes. Eine spritzende Knochenarterie im vorderen Teile wird durch Kompression gestillt. Hierauf wird zur plastischen Deckung des Defektes geschritten, und es wird zunächst ein 5 cm langer, 4 cm breiter Periostlappen mit hinterem unteren Stiel umschnitten. Es wird der Versuch gemacht, mit feinem schneidenden Meissel die Tabula externa im Zusammenhang mit dem Periost abzutragen. Trotz grösster Vorsicht löst sich das ganz locker haftende Periost von den Knochen in ganzer Ausdehnung ab, so dass gesondert erhalten werden: ein 4 : 5 cm grosser Periostlappen und eine ebenso grosse, aus der Tabula externa bestehende Knochenplatte, letztere in zwei Stücken. Die Knochenplatte hat sich flach muldenförmig gekrümmt, die Meisselfläche nach der konvexen Seite. Sie wird gedreht, mit der Aussenfläche nach innen auf den Defekt gelegt, weil sie sich so am exaktesten der Durakonvexität anpasst, und an einigen Stellen unter die Knochenränder gefalzt. Der Periostlappen wird darüber genäht, die Nähte sind befestigt z. T. an dem gesunden Periost am unteren Rande des Defektes, z. T. an der Dura im Defekt. Der Periostlappen hat nicht genügt, um den ganzen Defekt und das ganze Knochenstück zu überdecken. Es müssen daher noch zwei kleinere Periostlappen von je 1 cm Breite und 2 cm Länge gebildet werden, die ebenfalls über den Knochen genäht werden. Hautnaht im hinteren Teile distanciert. Komprimierender Verband.

Glatte Wundheilung. Allgemeinbefinden sehr gut. Der transplantierte Knochen hebt sich in toto noch etwas. Pat. wird mit Stärkeverband entlassen und zwar zunächst in ambulante Behandlung.

9. IX. 05 Nachuntersuchung: Strahlige Narbe mit sehr geringer Verschieblichkeit auf der Unterlage. Keine Periostwucherung. Senkrecht über dem Processus mastoid. in der Höhe des oberen Ohrmuschelrandes fühlt man eine Grube im Knochen, in die die Fingerkuppe knapp eindringen kann. Der Boden der Grube ist nicht fühlbar. Nirgends Pulsation. Ein Defekt scheint demnach nicht vorhanden zu sein. Der Junge ist gesund und munter, hat keine Beschwerden.

7. Aus der Breslauer chirurg. Klinik.

August L., 27 J., Wirtschaftsbeamter. Aufgenommen 25. V. 06. Am 20. V. Hufschlag vor die Stirn; sofort bewusstlos. Bewusstsein kam am nächsten Tage wieder. Am 3. Tage nach der Verletzung Nasenbluten. Vom Arzt wird die Wunde gereinigt und verbunden. Pat. wird heute zur Operation hier eingeliefert.

Status: Junger Mann mit gerötetem Gesicht in starken Delirien. Keine Lähmungen, Hirnnerven anscheinend o. B. Augenuntersuchung nicht möglich wegen Irritationen. Keine Blutung aus Ohr, Nase, Mund. Temp. 39. Kein Druckpuls (96). Respiration nicht beschleunigt. Klagen über Schmerzen im Nacken, vielleicht geringe Nackensteifigkeit. Eine ca. 6 cm lange tiefe Quetschwunde an der Stirn mit schmierig belegten Rändern. Nasenwurzel, Glabella, überhaupt die ganzen um die Verletzung liegenden Stirnteile tief imprimiert. Leichte Vorwölbung und Auseinandertreibung der Bulbi. Leichtes Hämatom der Lider. In der klaffenden Stirnwunde Knochenfragment sichtbar. Im Urin kein Albumen, kein Saccharium.

Gleich nach der Aufnahme in die Klinik Trepanation und Entfernung der Knochenfragmente. Tamponade. Allmählicher Rückgang der meningitischen Symptome. Die Wunde heilt per granulationem.

23. VII. Plastische Knochendeckung (G. R. Garrè): Abkratzung der dünnen Epitheldecke der Narbe. Mobilisierung der Haut an den Rändern des Knochendefektes mit geringer Unterminierung überall peripherwärts. Darauf sagittaler Längsschnitt durch die Kopfhaut von der Mitte des hinteren Knochenrandes nach hinten zu ca. 5 cm lang; von hier aus nach beiden Seiten Bildung zweier Hautklappen. Sodann Umschneidung zweier symmetrischer dünner Periostknochenlappen lateral und vorn breitgestielt, mit flachen Meisselschlägen werden sie von der Unterlage mobilisiert, dann um ca. 90° in der Fläche gedreht, in den Defekt eingeklappt und die Periosträndер mit wenigen feinen Seidennähten aneinander und dem Periost der vorderen Kante des Defektes fixiert. Dabei splittern einige Lamellenteile ab und werden peripher zur Deckung verwandt. Darauf Vernähung der Hautlappen mit der mobilisierten Haut an der Stirn- und der Nasenwurzel.

25. VII. Verlauf fieberfrei und ohne Komplikationen. Mächtiges postoperatives Hämatom der beiden Oberlider und der Nasenwurzelgegend. Verband trocken. — 30. VII. An einer Stelle der Naht kommt wenig serosanguinolente Flüssigkeit heraus. — 31. VII. Nähte entfernt. Prima intentio. — 31. VIII. Plastik vom 12. VII. verheilt bis auf eine wenig secernierende Fistel über der Nasenwurzel in der Mitte der ursprünglichen Naht. Von hier fühlt man lose rauhe Knochensplitter (wohl die periostlosen Knochenlamellen bei der Plastik!). Sonst ist der plastische Verschluss tadellos; die transplantierten Lamellen sind fest und unnachgiebig angewachsen. — 16. VIII. Unter Cocain-Adrenalin-Anästhesie Erweiterung der Fistel und Extraktion des Knochenstückchens. Kleiner Tampon. Vernähung der Hauträndер mit 3 Broncesituationsnähten. — 20. VIII. Tampon fortgelassen. — 23. VIII. Wunde geschlossen bis auf die kleine Fistelöffnung; heute noch zwei kleine Knochensplitterchen entfernt. Schutzverband und Entlassung im besten Wohlsein. Nervenstatus o. B.

Die Erfolge, die mit dieser Art der Schädelplastik erzielt wurden, sind in jeder Beziehung zufriedenstellend. Leider hatte ich nur Gelegenheit, in einer beschränkten Anzahl der Fälle Nachuntersuchungen anzustellen. Die Dauererfolge erstrecken sich demnach über Zeiträume von $3^3/_4$ Jahren (Fall 3), $2^1/_4$ Jahren (Fall 5) und $1^1/_4$ Jahren (Fall 6). Einen relativen Misserfolg stellt eigentlich nur Fall 4 dar. Es war hier allerdings ein besonders grosser Defekt von 4—10 cm zu decken. Vielleicht hätte es sich empfohlen, an Stelle des einen Decklappens zwei oder drei kleinere zu bilden und mit diesen den Defekt zu schliessen. Es ist allerdings auch nicht ausgeschlossen, dass der neue Defekt sich unter den Verhältnissen des besonders starken Wachstums seines Trägers ausgebildet hat. Erfahrungen hierüber habe ich in der Litteratur nicht gefunden. —

Die geschilderte Technik der Schädelplastik ist von Herrn Geheimrat Garrè, wie aus den Krankengeschichten hervorgeht, zum ersten Male bereits im Jahre 1895 praktisch durchgeführt worden, also lange bevor v. Hacker seinen diesbezüglichen Vorschlag machte. Zudem ist bereits von Bunge kurz auf diese Garrè'sche Schädelplastik hingewiesen worden. Die Verbesserungen gegenüber den anderen Methoden stellen sich kurz zusammengefasst wie folgt dar:

Das von Herrn Geheimrat Garrè angewandte Verfahren, das sich von vornherein vor anderen durch seine Einfachheit auszeichnet, gestattet:

1. durch das Zurückpräparieren der Kopfschwarte und Freilegen des Periosts eine genaue Uebersicht über das Operationsfeld,

2. eine scharfe Kontrolle des vordringenden Meissels bei der Ablösung der Knochenlamelle,

3. eine leicht ausführbare exakte Anpassung des Deckungslappens an die Grösse und Form des Defektes event. an der Hand eines Modells (vgl. Fall 4).

4. Ferner ist infolge der seitlichen Verschiebung des Periostknochenlappens die Gefahr seiner Nekrose ausgeschlossen.

5. Das Verfahren erzielt einen festen, durchweg knöchernen Verschluss des Defektes.

6. Die Resultate sind in kosmetischer Hinsicht sehr befriedigend. Da meist nur wenig mehr als die alte Narbe eröffnet wird (vgl. Fall 1 und 2), ist die Methode namentlich zur Plastik an der Stirn zu empfehlen.

Im Anschluss hieran will ich noch auf einen Punkt aufmerksam machen, der von Fränkel gegen die Anwendung der Autoplastik angeführt wurde. Es handelt sich um die bei dem Abmeisseln der Knochenlamelle häufig aus der Diploe auftretenden starken Blutungen, die, wie v. Eiselsberg berichtet, sogar einmal den Tod des Patienten zur Folge hatten.

Gewöhnlich genügt ja zur Stillung derselben die Kompression, oft ist auch erfolgreich die Glühhitze angewandt. Doch kommt es vor, dass bei Eröffnung grösserer Emissarien eine so starke Blutung auftritt, dass das Leben des Patienten gefährdet erscheint. Hier verweise ich auf ein Verfahren, das Herr Geheimrat Garrè im Falle 1 bei einer starken Blutung anwandte. Er schnitt ein Knochenstückchen so zurecht, dass es in das das Blut entleerende Loch passte und hämmerte es daselbst ein. Die Blutung war sogleich gestillt. Gegebenen Falles dürfte es für den Operateur von Vorteil sein, sich dieses kleinen Hilfsmittels zur Blutstillung in der Diploe zu erinnern.

Zum Schlusse sei es mir gestattet, Herrn Geheimrat Garrè für die Ueberlassung dieser Arbeit und das derselben geschenkte Interesse, sowie Herrn Prof. Bunge und Herrn Prof. Anschütz für die freundliche Unterstützung bei der Ausführung derselben meinen besten Dank an dieser Stelle auszusprechen.

Litteratur.

Adamkiewicz, Ueber Knochentransplantation. Centralbl. f. Chir. 1889. Nr. 15. — Barth, Histologische Untersuchungen über Knochenimplantationen. Centralbl. f. Chir. 1895. Nr. 26. — Borchard, Ueber die osteoplastische Deckung von Schädeldefekten nach Durante-v. Hacker. Centralbl. f. Chir. 1906. — Brentano, Ueber traumatische Schädeldefekte und ihre Deckung. Deutsche med. Wochenschr. 1894. 17. 18. 20. — Bunge, Ueber die Bedeutung traumatischer Schädeldefekte und deren Deckung. Langenbeck's Arch. 71. XXXVI. — Codivilla, Dei mezzi di riparazione delle scontinita craniche. Centralbl. f. Chir. 1892. Nr. 29. — Durante cit. nach Biagi, Ueber die Reparationsprocesse der Schädelknochen mit Bezug auf die gewöhnlich angewandten Methoden der Cranioresektion. Deutsche Zeitschr. f. Chir. Bd. 65. XI. — v. Eiselsberg, Zur Behandlung von erworbenen Schädelknochendefekten. Deutsche Gesellschaft f. Chir. XXIV. Kongress II. XXXV. — Franke, Ueber die Behandlung komplicierter Frakturen. Langenbeck's Arch. Bd. 50. XVII. — v. Hacker, Ersatz von Schädeldefekten durch unter der Kopfschwarte verschobene oder

umgeklappte Periostknochenlappen, bezw. Periostlappen. Bruns' Beiträge Bd. 37. XII. — Hoffmann, Ueber den Verschluss von Defekten am knöchernen Schädel durch der Nachbarschaft entnommene Knochenplättchen. Deutsche med. Wochenschr. 1902. Nr. 33. — Kocher, Ueber einige Bedingungen operativer Heilung der Epilepsie. Centralbl. f. Chir. 1899. — Ders., Hirnerschütterung, Hirndruck und chirurgische Eingriffe bei Hirnkrankheiten. Spec. Pathol. u. Therap. von Nothnagel. S. 435 ff. Wien 1901. — König, Der knöcherne Verschluss grosser Schädeldefekte. Centralbl. f. Chir. 1890. Nr. 27. — Kümmell, Ueber Knochenimplantation. Deutsche med. Wochenschr. 1891. Nr. 11. — Landerer, Ueber Osteoplastik. Centralbl. f. Chir. 1895. Nr. 42. — Lyssenkow cit. nach v. Bergmann, Handbuch der prakt. Chirurgie. 2. Aufl. Bd. I. S. 160. — Mertens, Zur Frage der knöchernen Deckung von Schädeldefekten. Deutsche Zeitschr. f. Chir. Bd. 57. XXIV. — Müller, Zur Frage der temporären Schädelresektion an Stelle der Trepanation. Centralbl. f. Chir. 1890. Nr. 4. — A. Stieda, Beitrag zur Frage des Verschlusses traumatischer Schädeldefekte. Langenbeck's Arch. 77. XXIX. — Sultan, Zur Technik der Osteoplastik am Schädel. Deutsche Zeitschr. f. Chir. 80. XVIII. — Tietze, Vorstellung von zwei Patienten mit osteoplastischem Verschluss von Schädeldefekten. Deutsche Gesellschaft für Chirurgie. XXI. S. 30. — Wolff, Osteoplastische Operationen mittelst Verschiebung von Knochenstücken. Berl. klin. Wochenschr. 1894. Nr. 6. — Ders., Zur temporären Resektion des Schädeldaches. Centralbl. f. Chir. 1890. Nr. 1.

Lebenslauf.

Am 23. April 1881 wurde ich, Oscar Hugo Richard Sohr, evangelischer Konfession und preussischer Staatsangehörigkeit als Sohn des Töpfermeisters Franz Sohr und seiner Ehefrau Elisabeth, geb. Linck, zu Königsberg i. Pr. geboren. Meine Schulbildung erhielt ich auf dem Kneiphöfischen Stadtgymnasium, das ich Ostern 1899 mit dem Zeugnis der Reife verliess. Ich studierte zunächst an der Kgl. Albertus-Universität zu Königsberg i. Pr. 2 Semester Jura, dann zwei Semester Medicin. Im Sommersemester 1901 war ich an der Kgl. Friedrich-Wilhelms-Universität zu Berlin immatrikuliert. Dann setzte ich mein Studium wieder in Königsberg fort, bestand im Herbst 1902 die ärztliche Vorprüfung und im Herbst 1905 das Staatsexamen. Mein praktisches Jahr erledigte ich z. T. an der Kgl. Universitäts-Kinderpoliklinik in Königsberg (2 Monate), dann siedelte ich mit Beginn des Jahres 1906 nach Marienburg i. Wpr. über und arbeitete weiter als Medicinalpraktikant am Evangelischen Diakonissenhause. Nach erhaltener Approbation liess ich mich am 10. XII. 06 in Marienburg als Arzt nieder.

1.

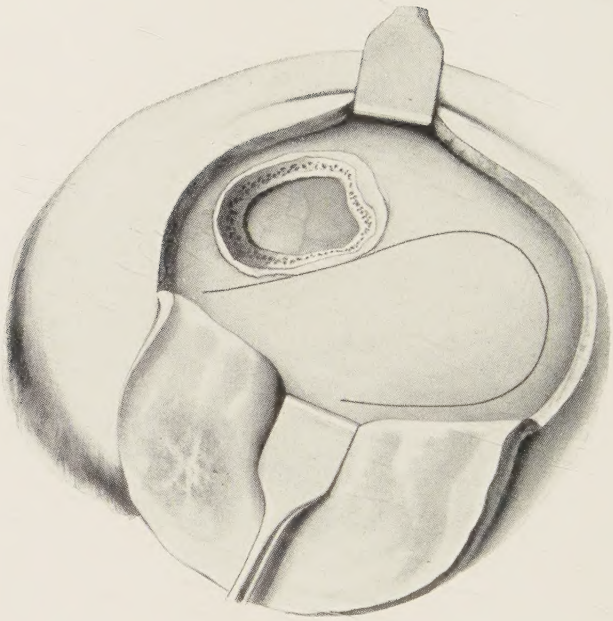

2.

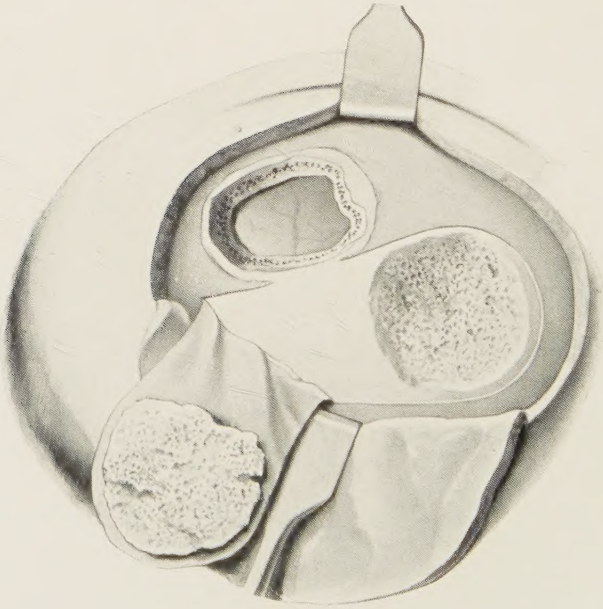

3.

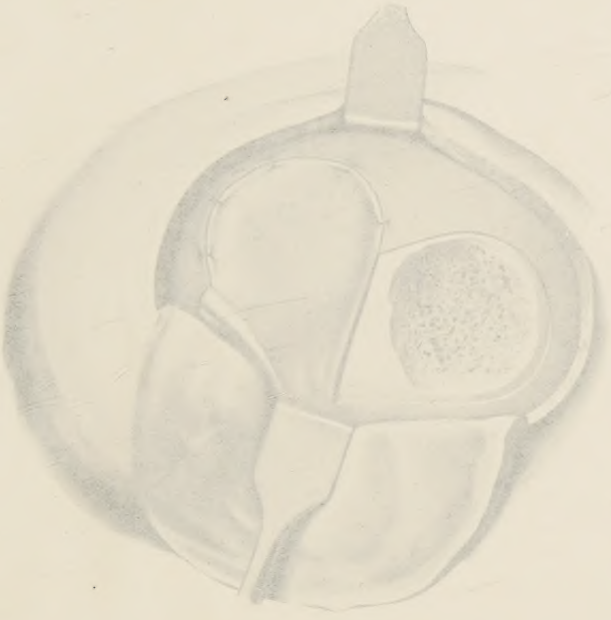

4.

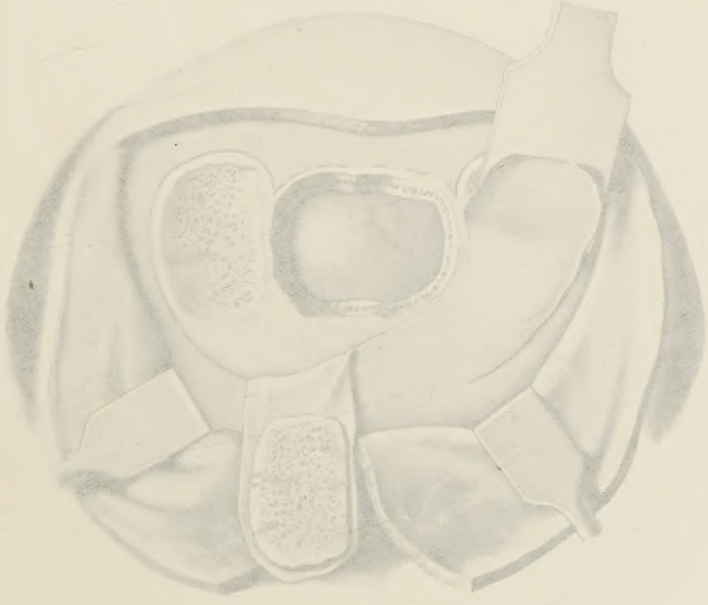

dlung in Tübingen.